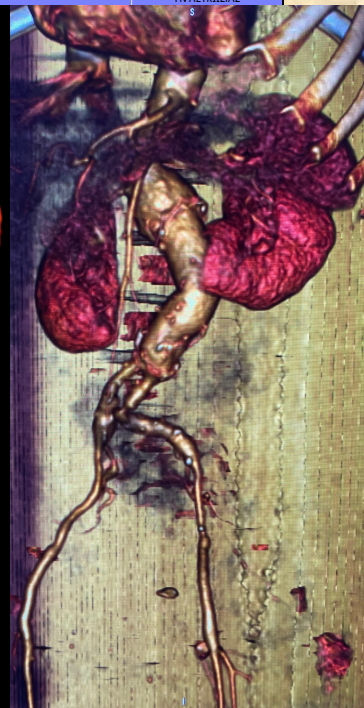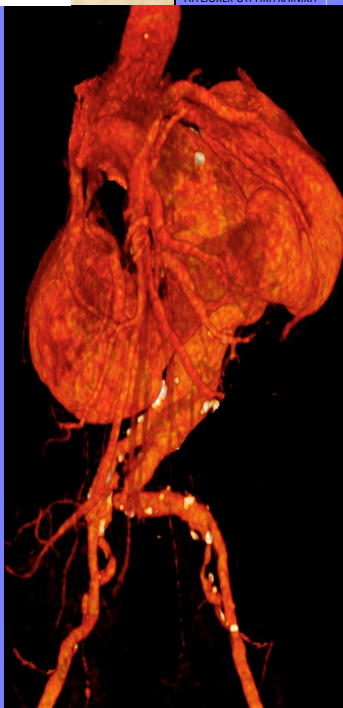




Εισαγωγή: Ο πεταλοειδής νεφρός είναι μια ανατομική ανωμαλία κατά τη σύντηξη των νεφρών, οι οποίοι τελικά δε διαχωρίζονται μεταξύ τους και παραμένουν ενωμένοι στον κάτω πόλο τους. Είναι η πιο συχνή συγγενής ανωμαλία του ουρολογικού συστήματος, με συχνότητα εμφάνισης 0,25% του συνολικού πληθυσμού, με ανδρική υπεροχή 2:1. Η συχνότητα εμφάνισης συνυπάρχοντος ανευρύσματος κοιλιακής αορτής και πεταλοειδούς νεφρού είναι πραγματικά σπάνια και εμφανίζεται μόνο στο 0,12% των ασθενών.

Σκοπός: Περιγράφεται η περίπτωση ασθενούς με υπονεφρικό ανεύρυσμα κοιλιακής αορτής σε συνδυασμό με πεταλοειδή νεφρό, που αντιμετωπίστηκε επιτυχώς με ανοιχτή χειρουργική επέμβαση.

Μέθοδος: Ο ασθενής υποβλήθηκε σε ανοιχτή χειρουργική αποκατάσταση ανευρύσματος κοιλιακής αορτής, με τοποθέτηση ευθείας συνθετικού μοσχεύματος και διατήρηση του ισθμού.



Αποτελέσματα: Η ασθενής έλαβε μετεγχειρητική πορεία χωρίς επιπλοκές και πήρε εξιτήριο από το νοσοκομείο την 4η μετεγχειρητική ημέρα. Η νεφρική λειτουργία δεν επηρεάστηκε διεγχειρητικά και μετεγχειρητικά.

Συζήτηση: Τα βιβλιογραφικά δεδομένα είναι περιορισμένα και αφορούν κυρίως αναφορές περιπτώσεων ή μικρές σειρές περιπτώσεων. Λόγω του περιορισμένου επιπέδου γνώσεων, δεν μπορούν να γίνουν συνεπείς συστάσεις

Συμπεράσματα: Η ταυτόχρονη παρουσία πεταλοειδούς νεφρού και ανευρύσματος κοιλιακής αορτής είναι σπάνια και αποτελεί τεχνική πρόκληση για τον αγγειοχειρουργό, λόγω της παραλλαγής των νεφρικών αρτηριών και του νεφρικού ισθμού που επικαλύπτει το σάκο ανευρύσματος κοιλιακής αορτής.

