

ΑΝΤΙΜΕΤΩΠΙΣΗ ΛΟΙΜΩΞΗΣ ΜΗΡΟΙΓΝΥΑΚΟΥ ΣΥΝΘΕΤΙΚΟΥ ΜΟΣΧΕΥΜΑΤΟΣ ΜΕ ΠΑΡΟΥΣΙΑ ΕΥΜΕΓΕΘΟΥΣ ΜΗΡΟΒΟΥΒΩΝΙΚΟΥ ΑΠΟΣΤΗΜΑΤΟΣ



Γ. Τσαπλές, Α. Παναγιωτόπουλος, Π. Βακαλόπουλος
Αγγειοχειρουργική Κλινική
Ναυτικό Νοσοκομείο Αθηνών

ΠΕΡΙΛΗΨΗ

Η λοίμωξη των συνθετικών μοσχευμάτων είναι μία σοβαρή, επικίνδυνη και πολλές φορές δύσκολη στη διαχείριση επιπλοκή η οποία αυξάνει τη θνησιμότητα, τον κίνδυνο απώλειας του μέλους και τη θνητότητα των εν λόγω ασθενών.

ΠΑΡΟΥΣΙΑΣΗ ΠΕΡΙΣΤΑΤΙΚΟΥ

Θύλη 70ετών, ΑΥ, ΚΜ, Καπνίστρια
ΡΑ υπό αγωγή, και μηριαίο ακρωτηριασμό
προ 6μήνου λόγω οξείας

Θρόμβωσης Μηροπεριφερικής παράκαμψης
σε κρίσιμη ισχαιμία κάτω άκρου.

Εμπύρετο και παρουσία μηροβουβωνικού αποστήματος.

ΧΕΙΡΟΥΡΓΙΚΗ ΑΝΤΙΜΕΤΩΠΙΣΗ

Αφαίρεση του συνθετικού υλικού,
Ορθότοπη τελικοτελική παράθεση
της σύστοιχης μηριαίας φλέβας .

Κάλυψη τομής με τον ραπτικό μυ.

Διάσπαση τραύματος και χρήση συσκευής αρνητικής πίεσης.

Πλήρης επούλωση μετά από 4 μήνες.

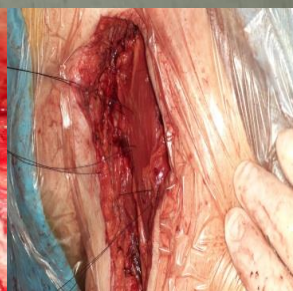
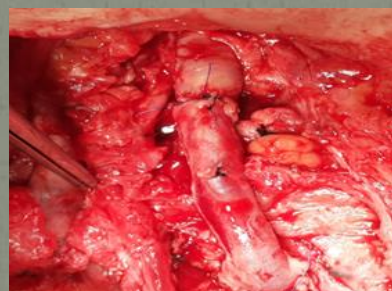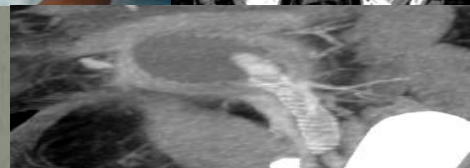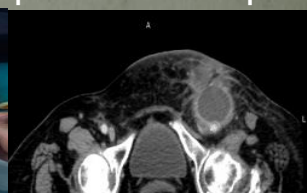ΣΥΜΠΕΡΑΣΜΑ

Απαραίτητα σε λοιμώξεις μοσχευμάτων :

Πλήρης εκτομή συνθετικών υλικών

Μικροβιακή ταυτοποίηση και αντιβίωση

Αυτόλογο μόσχευμα και κάλυψη με μύες



κ/α MRSA

