

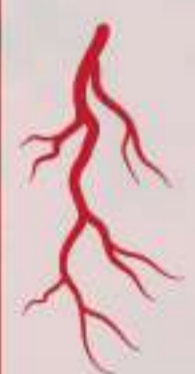# Υβριδική αποκατάσταση ανευρύσματος αορτικού τόξου σε νέο ασθενή ακατάλληλο για εξωσωματική κυκλοφορία



Ασθενής 54 ετών πρώην χρήστης εξαρτησιογόνων ουσιών με ιστορικό Αρτηριακής Υπέρτασης, βαρύς καπνιστής με σπληνεκτομή και πνευμοεκτομή λόγω τροχαίου ατυχήματος προ 20ετίας προσήλθε για καρδιοχειρουργική εκτίμηση εξαιτίας εύρεσης ευμεγέθους ανευρύσματος αορτικού τόξου σε τυχαίο έλεγχο.



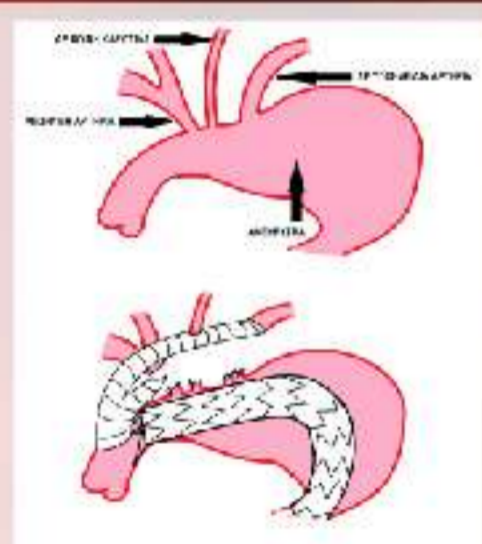
Εξαιτίας του ιστορικού του, ο ασθενής θεωρήθηκε ακατάλληλος για ανοιχτή αποκατάσταση του ανευρύσματος με χρήση εξωσωματικής κυκλοφορίας από την καρδιοχειρουργική ομάδα του νοσοκομείου μας ενώ μετά από συμβούλιο της Καρδιοχειρουργικής και Αγγειοχειρουργικής ομάδας αποφασίστηκε ότι η υβριδική αποκατάσταση (μετάθεση των υπεραορτικών κλάδων και τοποθέτηση ενδοαυλικού ενδονάρθηκα, (Thoracic Endovascular Aneurysm Repair / TEVAR) θα ήταν η καλύτερη χειρουργική προσέγγιση.



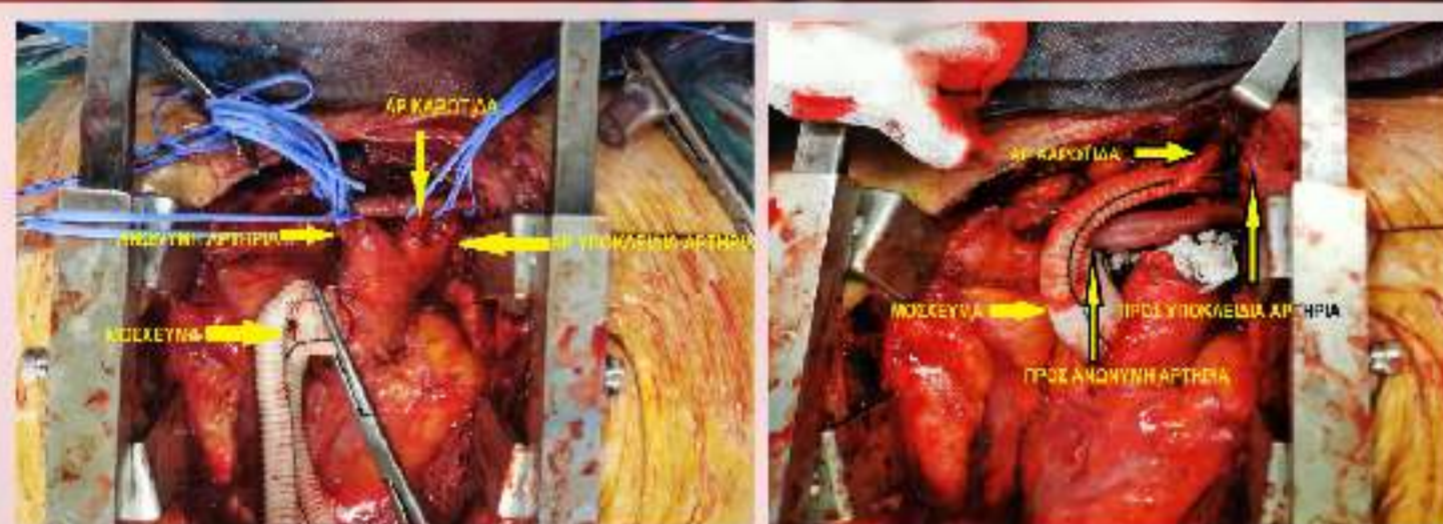
Διχαλωτό μόσχευμα 16-8mm τοποθετήθηκε στην ανιούσα αορτή και στους υπεραορτικούς κλάδους (ανώνυμη, αριστερή καρωτίδα και υποκλείδια αρτηρία) με τελικό-τελική αναστόμωση και πρωτογενής συρραφή δύο στρωμάτων των κολοβωμάτων των υπεραορτικών αγγείων. Εν συνεχεία ο ενδοαυλικός ενδονάρθηκας (ANKURA Lifetech Scientific, The Netherlands) τοποθετήθηκε στην ζώνη I του αορτικού τόξου.



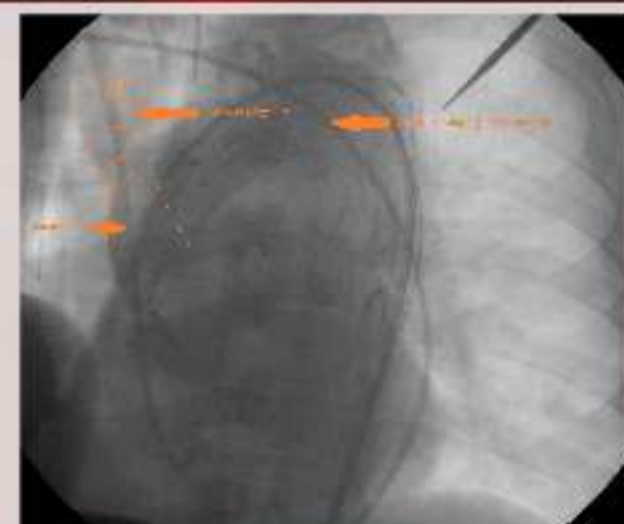Μετεγχειρητικά ο ασθενής παρέμεινε για μία ημέρα στην Καρδιοχειρουργική Μονάδα για περαιτέρω παρακολούθηση ενώ 6 μήνες μετά, η αξονική αγγειογραφία δεν ανέδειξε καμία επιπλοκή σχετιζόμενη με την επέμβαση.



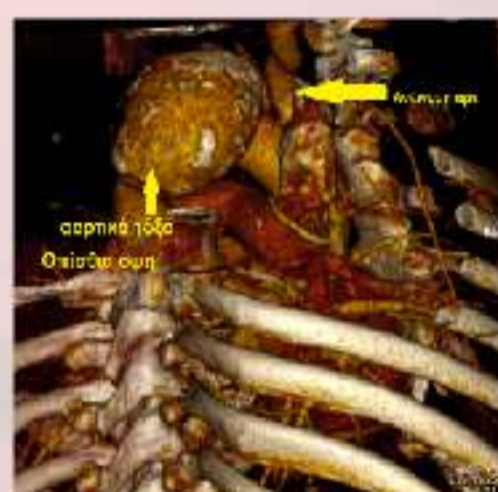
ΣΧΕΔΙΑΣΜΟΣ ΕΠΕΜΒΑΣΗ ΑΠΟ ΤΗΝ ΑΓΓΕΙΟΧΕΙΡΟΥΡΓΙΚΗ ΟΜΑΔΑ



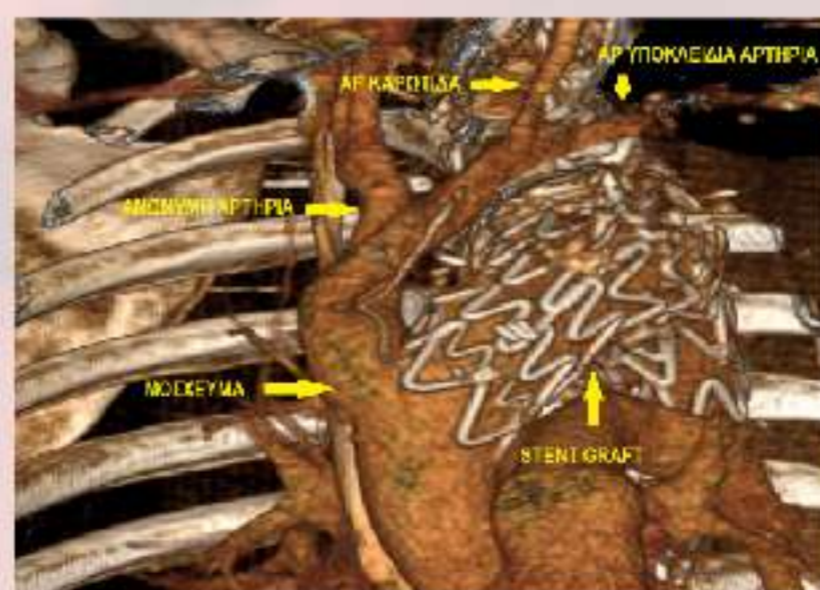
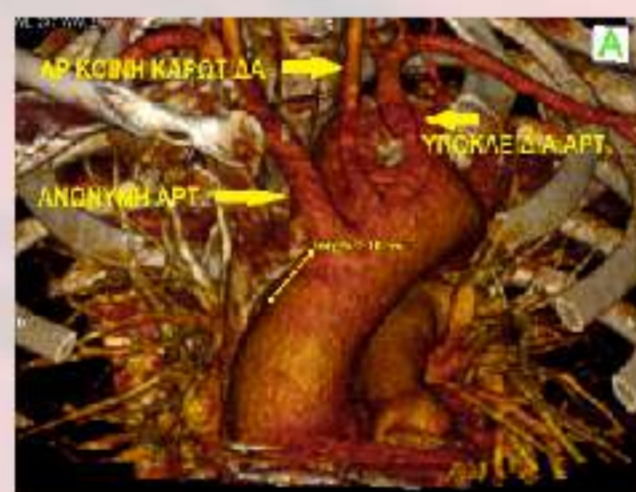
ΔΙΕΓΧΕΙΡΗΤΙΚΕΣ ΛΗΨΕΙΣ ΑΠΟ ΤΗΝ ΜΕΤΑΘΕΣΗ ΤΩΝ ΑΓΓΕΙΩΝ ΤΟΥ ΤΟΞΟΥ



ΔΙΕΓΧΕΙΡΗΤΙΚΕΣ ΛΗΨΕΙΣ ΤΟΥ ΕΝΔΑΓΓΕΙΑΚΟΥ ΣΤΑΔΙΟΥ ΤΗΣ ΕΠΕΜΒΑΣΗΣ



ΠΡΟΕΓΧΕΙΡΗΤΙΚΗ ΕΙΚΟΝΑ ΤΟΥ ΑΝΕΥΡΥΣΜΑΤΟΣ (CTA 3D RECONSTRUCTION)



ΜΕΤΕΓΧΕΙΡΗΤΙΚΗ ΕΙΚΟΝΑ 6 ΜΗΝΕΣ ΜΕΤΑ ΤΗΝ ΕΠΕΜΒΑΣΗ (CTA 3D RECONSTRUCTION)

Νικόλαος Μπέκας<sup>1</sup> | Γεώργιος Ι. Καραολάνης<sup>1</sup> | Σωκράτης Σισμανίδης<sup>2</sup>  
Αρετή Βασιλείου<sup>1</sup> | Χρήστος Τουρμούσογλου<sup>2</sup> | Σταύρος Συμινελάκης<sup>2</sup>  
Δημήτριος Χατζής<sup>1</sup>

<sup>1</sup> Αγγειοχειρουργικό τμήμα / Χειρουργική κλινική

<sup>2</sup> Καρδιοχειρουργική κλινική