





# Ενδαγγειακή αποκατάσταση πολλαπλών σακοειδών ανευρυσμάτων κατά μήκος της θωρακικής και κοιλιακής αορτής



 Ασθενής 74 ετών, βαρύς καπνιστής, με ιστορικό Αρτηριακής Υπέρτασης, προσήλθε στο τμήμα Επειγόντων του νοσοκομείου μας με αναφερόμενη οσφυαλγία και κοιλιακό άλγος από ημερών.

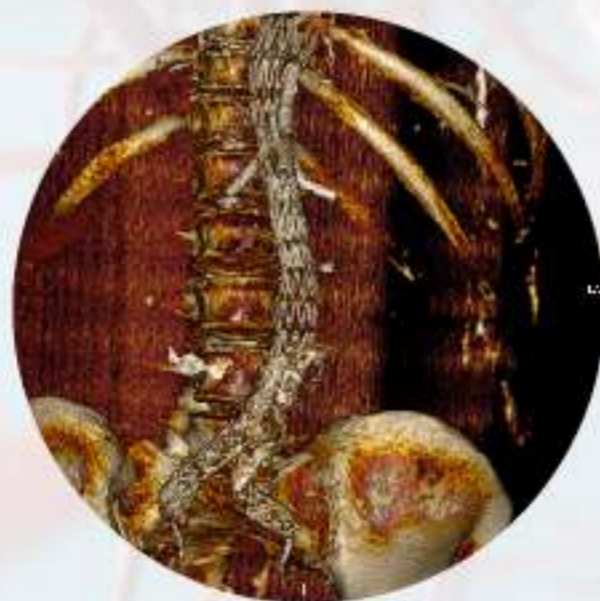 Από τον Απεικονιστικό έλεγχο με Αξονική Αγγειογραφία της θωρακικής και κοιλιακής αορτής αναγνωρίστηκαν πολλαπλά σακοειδή ανευρύσματα (n=6) κατά μήκος της θωρακικής και κοιλιακής αορτής. Τα παραπάνω ανευρύσματα ήταν εστιακά με εντόπιση δύο στην θωρακική αορτή, 1 παρανεφρικό, 2 υπονεφρικά μικρής διαμέτρου και τέλος ένα στον αορτικό διχασμό με διαστάσεις 7x6x6,2 εκατοστά. Λόγω της παρουσίας πολλαπλών ανευρυσμάτων καθώς και της μεγάλης σε έκταση επικάλυψης της αορτής, αποφασίστηκε η ενδαγγειακή αποκατάσταση 2 σταδίων μειώνοντας έτσι τον κίνδυνο παραπληγίας.

 Αρχικά πραγματοποιήθηκε αποκατάσταση των ανευρυσμάτων της θωρακικής αορτής (Thoracic Endovascular Aortic Repair, TEVAR) και εν συνεχεία σε διάστημα 8 εβδομάδων, η αποκατάσταση των κοιλιακών ανευρυσμάτων με ενδομόσχευμα με πλάγιους κλάδους ("off the shelf" t-branch graft, Cook Inc., Bloomington, IN, USA).

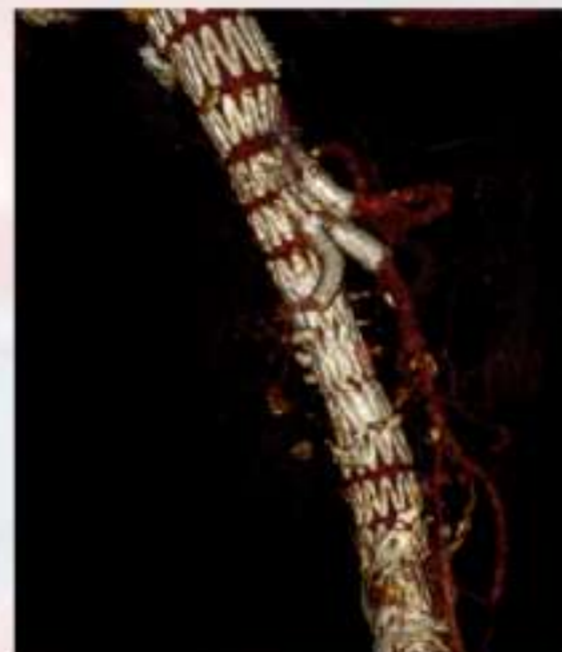 Ο ασθενής μετεγχειρητικά παρακολουθείται βάση των προτεινόμενων κατευθυντήριων οδηγιών παρακολούθησης της Ευρωπαϊκής και Αμερικάνικης Αγγειοχειρουργικής εταιρείας, όπου στους 24 μήνες η αξονική αγγειογραφία ανέδειξε πλήρη αποκλεισμό των ανευρυσμάτων, απουσία μετακίνησης ή ενδοδιαφυγής των μοσχευμάτων και πλήρη βατότητα της θωρακικής-κοιλιακής αορτής καθώς και των σπλαχνικών κλάδων.



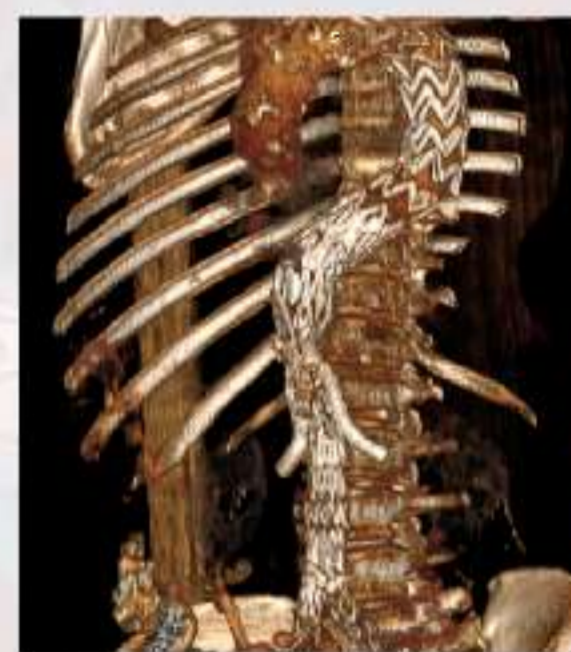ΟΠΙΣΘΙΑ-ΠΛΑΓΙΑ ΟΨΗ  
ΤΩΝ 3 ΥΠΟΝΕΦΡΙΚΩΝ  
ΣΑΚΟΕΙΔΩΝ  
ΑΝΕΥΡΥΣΜΑΤΩΝ



ΚΟΙΛΙΑΚΗ ΑΟΡΤΗ  
ΕΝΑ ΜΗΝΑ  
ΜΕΤΑ ΤΗΝ ΕΠΕΒΑΣΗ  
(CTA 3D RECONSTRUCTION)



ΚΟΙΛΙΑΚΗ ΑΟΡΤΗ  
2 ΕΤΗ ΜΕΤΑ ΤΗΝ ΕΠΕΒΑΣΗ  
(CTA 3D RECONSTRUCTION)



ΚΑΤΙΟΥΣΑ ΘΩΡΑΚΙΚΗ  
2 ΕΤΗ ΜΕΤΑ ΤΗΝ ΕΠΕΜΒΑΣΗ  
(CTA 3D RECONSTRUCTION)

Νικόλαος Μπέκας<sup>1</sup> | Γεώργιος Ι. Καραολάνης<sup>1</sup> | Δημήτριος Νίκας<sup>2</sup>  
Ευάγγελος Αλεξίου<sup>1</sup> | Αρετή Βασιλείου<sup>1</sup> | Μιχαήλ Μήτσης<sup>1</sup>  
Δημήτριος Χατζής<sup>1</sup>

<sup>1</sup> Αγγειοχειρουργικό τμήμα / Χειρουργική κλινική

<sup>2</sup> Α' Καρδιολογική κλινική